Aus der Medizinischen Klinik der Universität Bonn
Direktor: Prof. Dr. Martini.

Studie über den kongenitalen hämolytischen Ikterus.

Inaugural-Dissertation

zur

Erlangung des Doktorgrades

der

Hohen Medizinischen Fakultät

der

Rheinischen Friedrich-Wilhelms-Universität

zu Bonn.

Vorgelegt am 26. September 1939

von

Franz Goerdten

aus

Langenberg / Rhld.

Druck H. Trapp, Bonn, Stiftsgasse 11.

Gedruckt mit Genehmigung der Medizinischen Fakultät der Universität Bonn.

Referent: Dr. med. habil. Schuler
i. A. für Prof. Dr. Martini

Korreferent: Prof. Dr. Tiemann.

R. UNIV.
BIBLIOTHEEK
LEIDEN

Auf dem Kongreß für innere Medizin im Jahre 1900 berichtete Minkowski (1) über „eine ganz eigentümliche Affektion, die unter dem Bilde eines lebenslangen Ikterus mit andauernder Urobilinurie, Milzhyperplasie und Siderosis der Nieren einhergeht, evident auf einer hereditären Anlage beruht und die Lebensdauer nicht zu verkürzen scheint".

In dieser festumschriebenen Formengebung wurde das Krankheitsbild des kongenitalen hämolytischen Ikterus mit seinen wesentlichsten symptomatischen Daten erstmalig veröffentlicht, so daß Minkowski als der Entdecker des kongenialen hämolytischen Ikterus bezeichnet werden muß, wenngleich Murchison (2) 1865 bei zwei Brüdern den kongenital-hämolytischen Symptomenkomplex beobachtete, ohne ihm die Bedeutung eines selbständigen Krankheitsbildes beizumessen. Erst 1908 konnte Panton (3) durch Wiederaufgreifen und Nachuntersuchung dieses Falles die Diagnose kongenitaler hämolytischer Ikterus sicherstellen. Wilson (4) suchte 1890 an Hand eines über drei Generationen ausgedehnten Stammbaumes die Heredität eines Krankheitsbildes, das er in einer für den kongenitalen hämolytischen Ikterus symptomatologisch eindeutigen Schilderung niederlegte, nachzuweisen. Auch in diesem Falle konnte erst Campbell (5) im Jahre 1926 bei einem Nachkommen des Wilsonschen Stammbaumes und Wiederaufgreifen seiner Veröffentlichung die Diagnose eindeutig belegen. 1898 beschrieb der französische Forscher Hayem (6) klassische Fälle dieses Krankheitsbildes, und in England gibt Finnlayson (7) 1899 einen wissenschaftlichen Exkurs über das familiäre Auftreten von Hannotscher Cirrhose, die er unter dem Symptomenbild des kongenitalen hämolytischen Ikterus aufzeigt.

1907 entdeckte der französische Forscher Chauffard (8) die Resistenzminderung der roten Blutkörperchen gegenüber hypotonischen Kochsalzlösungn und bereicherte somit den Symptomenkomplex Minkowski um ein klinisch-haematologisch wichtiges Symptom, das die Bezeichnung h ä m o l y t i s c h e r Ikterus rechtfertigt.

Durch Naegeli (9) wurde in neuester Zeit die besondere Abartung der Erythrocyten im Sinne einer Mikrosphärocytose erbracht und durch eingehende Untersuchungen ganzer Sippenverbände das Wesen der Krankheit als konstitutionelle Blutkrankheit mit vererbbarer Abweichung der Erythrocyten in der Richtung der Kugelform aufgestellt und ihr die Bezeichnung „Kugelzellenkrankheit", „hämolytische Anämie" beigelegt. Messungen und Volumbestimmungen der Erythrocyten durch Adler (10) gaben dieser Erklärung die exakte Fundierung.

1921 sprach Meulengracht (11) als erster die Dominanz des Erbgangs dieses Leidens aus. Gänsslen (12) suchte in neuester Zeit an Hand sorgfältigster erbbiologischer und intern-hämatologischer Untersuchungen großer Sippschaften ebenfalls die Vererbung des kongenitalen hämolytischen Syndroms als dominantes Merkmal einer konstitutionellen Abartigkeit zu erbringen.

Wenn auch der hämolytische Ikterus durch die eingehenden erbbiologischen Untersuchungen als selbständiges Krankheitsbild in die Kategorie einer dominant vererbbaren Konstitutionsanomalie gedrängt wird, so sei doch der Vollständigkeit halber die immer noch diskutierte Einteilung der hämolytischen Iktusarten angeführt.

Neben dem kongenitalen hämolytischen Ikterus als dem Typ Minkowski-Chauffard behauptet sich das als Typ Hayem-Widal unter den gleichen Symptomen auftretende Krankheitsbild des erworbenen hämolytischen Ikterus. Hayem und Widal (13) versuchten immer wieder, die Identität des von ihnen als erworbener hämolytischer Ikterus bezeichneten Krankheitsbildes mit dem des kongenitalen hämolytischen Ikterus zu beweisen. Anhänger dieser Richtung geben ausführliche Berichte von beobachteten Fällen, die auf toxischer, infektiöser oder unbekannter Ursache beruhen, in ihren Symptomen in nichts vom kongenitalen hämolytischen Ikterus abweichen und nach Ausschaltung der betreffenden Noxe keinerlei Symptome von seiten des Blutes noch der Milz zeigen.

Dagegen vertritt Zimmermann (14) an Hand eines Beobachtungsmaterials von 25 Fällen die Ansicht, daß es sich bei den Fällen von erworbenem hämolytischen Ikterus um zur Manifestation gekommene Bilder von kongenitalem hämolytischen Ikterus als akut

exacerbierende Formen bis dahin lediglich latenter familiärer hämatologischer Konstitutionsanomalie gehandelt habe. Anders Thompson (15), der den erworbenen wie kongenitalen hämolytischen Ikterus für eine klinische und anatomische Einheit anspricht. Auch Heilmeyer (16) vertritt auf Grund eigener Beobachtung den Standpunkt, daß es eine erworbene Form des hämolytischen Ikterus gibt, die der kongenitalen in allen Symptomen identisch ist.

Die Pathogenese des kongenitalen hämolytischen Ikterus ist unklar und stark umstritten. Naegeli (17) vertritt die Auffassung, daß die hämolytische Anämie (= kongenitaler hämolytischer Ikterus) in klassischer Weise den Typus einer de Vries'schen Mutation darstellt, die sprungweise ohne Zwischenstufen nach den Mendelschen Gesetzen auftritt und in dominantem Erbgang unter Verschontbleiben eines Teils der Deszendenz weiterbesteht. Nach seinen theoretischen Erwägungen, die er auf praktischen Erfahrungen basieren läßt, handelt es sich beim kongenitalen hämolytischen Ikterus um eine primäre Blutkrankheit im Sinne einer konstitutionellen Atypie der roten Blutkörperchen, der Mikrophärocytose. Den blutbildenden Organen fehlt die Fähigkeit, vollwertige Erythrocyten zu produzieren. Die mutierten, kleinen, kugeligen Erythrocyten mit verringerter osmotischer Resistenz stellen somit die Träger der Krankheit mit sekundärer Anämie durch beschleunigten Erythrocytenuntergang und konstantem Fortbestehen erhöhter Knochenmarksregeneration, die an Polychromasie, vitaler Granulierung der Erythrocyten und erhöhter Sauerstoffzehrung zu erkennen ist, dar. Die Hämolyse der „debilen", abnorm geformten Blutkörperchen findet in der Milz statt, eine These, die aufzustellen durch den Eisennachweis in exstirpierten Milzen nahegelegt wurde. Die gesteigerte Inanspruchnahme der Milz durch Zerstörung funktionsuntüchtiger Zellen führt sekundär zu einer minimalen bis enormen Volumzunahme der Milz als „partielle Hypersplenie". Die Annahme einer Milzkrankheit wird für Naegeli durch die Tatsache hinfällig, daß nach Milzexstirpation der Bau der Erythrocyten unverändert anormal bleibt, die Hämolyse wieder ansteigt und in einem Teil der Fälle Gelbsucht und hämolytische Krisen wieder auftreten können.

Außerdem zeigt die Krankheit Progression, wie auch Meyer (18), Hattesen (19) durch Untersuchung kongenital hämolytisch erkrankter Kinder verschiedener Generationen eines Sippenverbandes nachweisen konnten: jede Filiargruppe erkrankte schwerer, die 3. Generation wird konstitutionell als mehr oder weniger kümmerlich bezeichnet.

Resumierend muß von der Mutationsauffassung gesagt werden, daß sie, von der Theorie der Entstehungsursache durch äußere Faktoren befreit die Lues und Tuberkulose als erwiesene Krankheitsursachen ansprach (20). Sie beweist nur die von Naegeli (21) immer wieder betonte Tatsache, daß äußere Schädigungen auf dem Boden der vorhandenen Konstitution viel intensiver einwirken. Bei der Auffassung der Krankheit als Mutation ist es ferner von vornherein ausgeschlossen, daß die Krankheit in Perniciosa übergehen kann oder Zwischenstufen zwischen konstitutionellem und erworbenem hämolytischen Ikterus möglich wären. Eine konstitutionelle Änderung des reticulo-endothelialen Systems lehnt Naegeli (22) ab. Die Auffassung Naegelis von der mutativen konstitutionellen Veränderung der roten Blutkörperchen mit ihrer Fragilität und den bereits angeführten Sekundärerscheinungen wird von Morawitz (23) anerkannt und vertreten. Auch Schilling (24) sieht das Wesen des kongenitalen hämolytischen Ikterus in der Naegelischen Auffassung einer vererbbaren, zu kugeliger Mikrocytose neigenden Form der Erythrocyten, die durch ihre ungenügende Resistenz und dadurch entstehenden Zerfall das Krankheitsbild mit progredienter sekundärer Milzschädigung erzeugen.

Neuere Arbeiten von Heilmeyer (25) suchen die Pathogenese des kongenitalen hämolytischen Ikterus in der Auffassung einer pathologischen Milzfunktion im Sinne einer Überfunktion und nicht allein in einer minderwertigen Blutkörperchenbeschaffenheit. Nach seiner Anschauung kommt es primär zu einer Anschoppung der Milz mit roten Blutkörperchen; sie werden hier angedaut, während die eigentliche Zertrümmerung des Hämatinmoleküls in der Leber erfolgt. Er erkennt feste Beziehungen zwischen Sphärocytose und osmotischer Resistenzverminderung nicht an, um so weniger, da er an Hand seiner Fälle beweisen kann, daß der „sphärische Index" — das Verhältnis von Dickendurchmesser zu Kreisdurchmesser, das normaler-

weise 0,25—0,34 und beim Sphärocyten über 0,35 beträgt — bei der geringsten Hämolyse am höchsten ist, nach Splenektomie Resistenzverminderung persistiert, dagegen Sphärocytose als Milzkorrelat schwindet. Er beobachtete die Sphärocytose häufiger als Begleiterscheinung eines gesteigerten Blutzerfalls als die osmotische Resistenzverminderung und erklärt somit die Sphärocytose — ein Zeichen für Disposition — als symptomatisch wesentlicher für den Begriff der hämolytischen Konstitution als die Resistenzverminderung, die der Theorie von der splenogenen Natur dieser Krankheit als Einheit einige Schwierigkeiten bereitet. Jedoch führt nach seiner Theorie weder die eine noch die andere Erscheinung zwangsweise zu gesteigertem Blutzerfall, für den er vielmehr einen noch fehlenden dritten Faktor verantwortlich macht.

Für die evtl. Persistenz einzelner pathophysiologischer Symptome nach Milzexstirpation schuldigt Heilmeyer (26) die kompensatorische Hyperplasie des retikulo-endothelialen Systems im Sinne von Aschoff (27) an. Hiernach ist es wahrscheinlich, daß durch den aktiven Milzprozeß die Kupferschen Sternzellen und auch die Knochenmarksfunktion zu erhöhter Tätigkeit angespornt werden. Auch Mino (28) sucht für die Resistenzverminderung einen Faktor außerhalb der Erythrocyten, auf Grund eines Falles, bei dem sich nach einer erforderlichen Bluttransfusion nach 24 Stunden der Nachweis der Zerstörung von 50% der transfundierten Erythrocyten nachweisen ließ.

Hayem (29) glaubte, ohne sichere Anhaltspunkte für diese Anschauung zu erbringen, an eine ätiologische Abhängigkeit des kongenitalen hämolytischen Ikterus von Hämolysinen. Er stützt sich dabei auf experimentelle Untersuchungen in vitro von Stadelmann (30), der nach Toluylendiamin- und Arsenvergiftung erhöhte Blutzerstörung und Ikterus nachweisen konnte. Gilbert (31) verlegt die Ursache der gesteigerten Erythrocytenzerstörung in einen gesteigerten Hämolyse-Faktor der Milz. Er glaubt an die Möglichkeit der Darstellung von Hämolysinen aus normalen Milzen und vermutet bei der Splenomegalie im Gefolge des hämolytischen Ikterus eine erhöhte Produktion solcher Gifte. Die Resistenzverminderung wird als nebensächliche Erscheinung gedeutet, der hämolytische Ikterus pathogene-

tisch als eine Milzkrankheit dargestellt. Banti (32) nimmt an, daß in der Milz neben der Erythrocyten zerstörenden Hämatokateresis eine zweite Funktion bestehe, die die Widerstandskraft der roten Blutkörperchen gegen hämolytische Gifte herabsetzte. Nawsklag (33) wies bei einem Neugeborenen eine Verminderung der Erythrocytenresistenz und des mittleren Durchmessers der Erythrocyten bereits 36 Stunden post partum nach, während erst nach Ablauf des ersten Lebensmonats die übrigen Symptome nachweisbar waren. Aus dem postoperativen Untersuchungsbefund kommt er zu dem Ergebnis, daß die Splenektomie die Mikrocytose, die weder Folge einer anormalen Milzwirkung noch einer unabhängig von der Milzwirkung bestehenden Abnormität sei, zwar bessert, sie aber nicht zum vollständigen Abklingen zu bringen vermag.

Widal (34) und seine Schule glauben an einen anhepatogenen Ikterus, hergeleitet aus der Tatsache des Fehlens von Gallensäuren bei vermehrter Gallenfarbstoffproduktion. Sie nehmen eine intravasale Hämolyse an, die in fraglichem Zusammenhang mit einer Resistenzverminderung gestellt wird und auf einer angeborenen Minderwertigkeit der Erythrocyten beruhen soll. Der Milztumor ist spodogen, die Gelbsucht wird in einer Sonderstellung als hämatogen-anhepatisch angesehen. Das intravasal zu Bilirubin umgewandelte Hämatin erklärt die fehlende Stase der in der Leber gebildeten Gallensäuren und die nicht nachweisbare Cholämie. Chauffard (35) vertritt ebenfalls die Theorie einer primären vasalen Hämolyse, hält jedoch wie Micheli (36), Benjamin und Sluka (37), Bettmann (38) für die Entstehung des Ikterus an einer hepatogenen Insuffizienz fest.

Momigliano (39) vertritt die Auffassung der zentralen Bedeutung der Milz bei kongenitalem hämolytischen Ikterus; nach Splenektomie konnte er an Hand von kurvenmäßig festgelegten Ergebnissen der Erythrocytenmessung, der Reticulocytenzahlen und der osmotischen Resistenzbefunde Resultate aufzeigen, die nahezu in normalen Breiten liegen. Auch v. Krannhals (40) denkt, ohne beweisende Anhaltspunkte dafür ins Feld führen zu können, an eine primäre Läsion der Milz.

Minkowski (41) äußert sich über den Ursachenkomplex des kongenitalen hämolytischen Ikterus nur vermutungsweise: „vielleicht

handelt es sich hier um eine besondere Anomalie des Pigmentumsatzes und außerdem wäre mit der Möglichkeit einer primären Veränderung der Milz zu rechnen".

Eppinger (42) stützt sich bei der pathogenetischen Fragestellung nicht nur auf den günstigen Einfluß der Milzexstirpation, den Blutumsatz und Verlauf des Ikterus, sondern auch auf nachgewiesene Gefäßveränderungen an exstirpierten Milzen von hämolytischen Ikterus-Fällen. In Anlehnung an die Weidenreichsche Darstellung der Blutströmung in der Milz, stellte er die Theorie einer reflektorischen Hämolyse für alle außerhalb der eigentlichen Milzblutgefäße in die Lymphräume gelangenden Erythrocyten auf. So stellte er Gefäßveränderungen der Zentralarterie und der übrigen Endarterien fest und leitet aus dieser Erwägung die Pulpaüberschwemmung her. Das Überangebot bewirkt eine verlangsamte Vorwärtsbewegung und schafft günstige Vorbedingungen für den Untergang der Erythrocyten, die teils in einer Andauung, teils in einem Abbauprozeß bis zum Bilirubin besteht. In der Milz sieht er nicht einen spodogenen Tumor, sondern den Ausdruck einer aktiven Beteiligung des hämolytischen Organs im Sinne einer kompensatorischen Hyperplasie. Für das Zustandekommen des Ikterus nimmt Eppinger Pleiochromie der Galle an. Untersuchungen der Gallenkapillaren zeigen aber nicht die Veränderung, die zu erwarten wäre, wenn nur eine Dickflüssigkeit der Galle für die Ikterusgenese in Frage käme, vielmehr läßt nach Eppinger (44) das Verhalten des Bilirubins und der Gallensäuren gegenüber dem Urin an eine Wechselbeziehung Leberparenchym — Kupffersche Sternzellen denken. Für den Ikterus wird somit eine Leberinsuffizienz verantwortlich gemacht, da das Leberparenchym das von den Kupfferschen Sternzellen produzierte Bilirubin nicht zu absorbieren vermag. Es kommt zu einer Imbibition des Körpers mit Bilirubin und damit zur Elimination einer Galle, die mehr Bilirubin führt als man unter normalen Verhältnissen zu sehen gewohnt ist.

Auch Hirschfeld (45) vertritt, da gewisse Veränderungen an den Gefäßen nicht wegzuleugnen seien, den Standpunkt evtl. atypischer Zirkulationsverhältnisse. Die Erythrocyten dürften in der Milz z. T. in Fe und einen Fe-freien Bestandteil zerfallen, da sich histochemisch nur relativ schwer Fe nachweisen läßt. In den vermehrten und ver-

größerten Kupfferschen Sternzellen finden sich Trümmer von Erythrocyten; das Knochenmark zeigt die Veränderungen wie bei gesteigerter Erythropoese. Soweit sich histologisch beurteilen läßt (s. auch Eppinger, 46), reichen die Gallenthromben nicht aus, um die Intensität des Ikterus zu erklären.

Im folgenden ist es notwendig, auf das Erscheinungsbild des kongenitalen hämolytischen Ikterus näher einzugehen. Das auffälligste Krankheitssymptom stellt die in ihrer Intensität variierende Gelbverfärbung der Haut dar, eines der wichtigsten pathognomischen Stigmata, das der Krankheit den Namen hämolytischer Ikterus gegeben hat.

In den Zeiten stärksten Blutzerfalles, den sog. hämolytischen Krisen, erreicht die Gelbverfärbung hohe Ausprägungsgrade, die zumeist unter günstigen Lebensbedingungen und bei leistungsfähiger Leber nach kurzem Bestehen zum allmählichen Abklingen kommt, mitunter sogar unter den Schwellenwert gelangt. Oft kann deshalb das latente Bestehen der Krankheit nur durch den Nachweis der Erhöhung des Blutbilirubinspiegels nachgewiesen werden. Die häufig gleichzeitig nicht nachweisbare Bilirubinurie wird mit einer Eiweißkoppelung des Bilirubins in Zusammenhang gebracht. Gänsslen (47) bezeichnet diese Fälle, bei denen eine wie „nach Insolation" gebräunte Hautverfärbung besteht bei intakter Färbung der Skleren, als „latente Form"; umgekehrt fallen die Kranken mit ikterisch verfärbten Skleren ohne korrespondierende Hautverfärbung unter die gleiche Nomenklatur.

In anderen Fällen hingegen läßt sich nach vereinzelten Anfällen in Kindheit oder Pubertät die Manifestation des Ikterus als chronische, an Intensität schwankende Erscheinung feststellen, oder sie kann von der Geburt bis ins höchste Alter fortbestehen. Die gelbe Hautverfärbung zeigt alle Nuancierungen, sie ist nicht zuletzt von individuellen Momenten, wie ursprüngliche Hautfarbe, Alter, Beruf, abhängig.

Bei der Imbibition des Gewebes mit Gallenfarbstoff werden aus bisher unbekannter Ursache die Gallensäuren in der Leber zurückgehalten. Aus dieser Tatsache erklärt sich das Fehlen des Juckreizes

und cardialer Sensationen mit Verlangsamung der Herzschlagfolge bis zur Bradycardie.

Die Leber erfährt zur Zeit akuter Verschlimmerung eine Vergrößerung, gleichzeitig bestehende Schmerzen in der Lebergegend können zur Verwechslung mit Cholelithiasis führen.

Störungen in der Lebertätigkeit werden auf Grund durchgeführter Funktionsprüfungen von Gänsslen (48) abgelehnt. Pemberton (49) stellte unter 118 wegen hämolytischem Ikterus Splenektomierten 55 Leberschädigungen fest, und zwar 7mal Lebercirrhose, in 6 Fällen kombiniert mit Ascites.

Neben gleichzeitigen Gallensteinkomplikationen und Entzündungen der Gallenblase sind nur selten diffuse cholangitische Prozesse in der Literatur verzeichnet.

Die Ausscheidung von Gallenfarbstoff geht in gewissem Grad den Schwankungen in der Intensität des Ikterus parallel, so läßt sich eine dunkelrot-braunschwarze Urinfarbe in Zeiten stärksten Blutzerfalls nachweisen.

Im Schrifttum über den kongenitalen hämolytischen Ikterus sind bisher nach den Angaben Gänsslens (50) 8 Fälle von Hämoglobinurie publiziert worden.

Urobilinogen kann in Spuren nachweisbar sein oder gänzlich fehlen. Einerseits kann sein Nachweis ohne gleichzeitigen Ikterus einen wichtigen diagnostischen Faktor abgeben für das evtl. Vorliegen eines Stauungskatarrhs, den eine Komplikation mit Gallensteinen vielfach erklärt. Andererseits kann sie den ätiologischen Faktor für ein Abflußhindernis darstellen, infolge der durch den starken Blutzerfall bedingten Eindickung der Galle. Doch ist im Gegensatz zum Stauungsikterus der Stuhl nicht entfärbt, vielmehr führt der Blutzerfall zu einem gesteigerten Gallenfarbstoffangebot im Darm, so daß Stuhl und Duodenalsaft durch eine dunkle Verfärbung imponieren. Eppinger und Charnas (50) konnten eine Erhöhung des Urobilinogengehalts im Darm um das Vierfache gegenüber der Norm feststellen, ohne jedoch einen Parallelismus mit der Urobilinogenausscheidung im Urin nachweisen zu können.

Ein weiteres Cardinalsymptom des kongenitalen hämolytischen Ikterus ist die nach Gänsslen (52) in 70% seiner Fälle nachgewiesene

Milzvergrößerung. Das Organ stellt einen glatten, scharfrandigen, derben, nur während der hämolytischen Krisen druckschmerzhaften Tumor dar. Barlow und Shaw (53) konnten ihn in einem Fall sofort nach der Geburt feststellen. In der Mehrzahl der Fälle fällt der Beginn der Tumorbildung in das erste Lebensjahrzehnt, um bis zum 30. Lebensjahr sein größtes Volumen zu erreichen.

Die Größe des Milztumors, der alle Ausmaße bis zu hochgradigen Verdrängungserscheinungen zeigen kann, steht in keiner direkten Korrelation zur Schwere des Krankheitsbildes. Die Volumschwankung muß in erster Linie von der Blutfälle abhängig gemacht werden; darauf deutet der Hinweis von Klemperer und Radt (54), wonach sich nach Adrenalininjektionen der Tumor auf die Hälfte seines Volumens verringerte. Chauffard (55) konnte während einer Krise eine Volumzunahme der Milz um das Doppelte ihres sonstigen Umfangs beobachten.

Als weiteres Charakteristikum für das Krankheitsbild des kongenitalen hämolytischen Ikterus muß die abnorme Kleinheit der kugligen Erythrocyten herangezogen werden, eine erstmalig von Naegeli (56) beschriebene Besonderheit des roten Blutbildes, die er als Mikrosphärocytose bezeichnete. Gänsslen schiebt bei seinen hämatologischen Betrachtungen des roten Blutbildes die Anisocytose in den Vordergrund, die ihm in Volumschwankungen von Mikro- über Normalgröße bis zu Makrocyten entgegentritt.

Es zeigte sich nun, daß die abnorm gestalteten Erythrocyten in ihrer Widerstandskraft gegenüber hypotonischen NaCl-Lösungen in wechselndem Intensitätsgrad herabgesetzt sind. Unter normalen somatischen Verhältnissen beginnt die Hämolyse bei einer NaCl-Konzentration von 0,45%, und die Auflösung der Erythrocyten mit dem völligen Übertritt in die Lösungsflüssigkeit ist bei 0,24% vollständig. Der hämolytische Ikterus hingegen ist durch eine starke Herabsetzung der Resistenz ausgezeichnet, wie die korrespondierenden Werte von 0,68, 046% eindeutig dartun. Nach in der Literatur bekannt gegebenen Fällen soll bei gesteigerter Erythropoese und konsekutiver Knochenmarksinsuffizienz die obere Grenze mit beginnender Hämolyse die Konzentration der physiologischen NaCl-Lösung erreichen.

Als Grund für die herabgesetzte Resistenz läßt sich die Kugelform der Erythrocyten heranziehen. Die Kugel ist der Körper, der bei kleinster Oberfläche einen größten Rauminhalt faßt. Daraus erklärt sich, daß die kugligen Mikrocyten beim Resistenzversuch mit hypotonischen NaCl-Lösungen der Quellung und dem Platzen der Zellmembran mit Entleerung des Blutfarbstoffs in erhöhterem Maße ausgesetzt sind, als sich dies auf Grund der physikalischen Verhältnisse bei den scheibenförmigen normalen Erythrocyten erwarten läßt. Rosenthal (56) fand Veränderungen im physikalischen Bau der Erythrocyten, die er als Verschiebungen im System der hydrophilen Kolloide und in der Binnensalzstruktur auffaßt. Von besonderem Interesse sind in diesem Zusammenhang die Untersuchungen von Harden und Rüssel (58), die das Verhalten des Dickendurchmessers normaler Erythrocyten unter Einwirkung hypotonischer NaCl-Lösungen prüften und dabei fanden, daß die Hämolyse eingeleitet wurde durch eine Formveränderung der Erythrocyten, die sich in einem kontinuierlichen Übergang Scheibenform/Kugelform dokumentiert. Daß es sich bei der Resistenzverminderung der Mikrosphärocyten um einen rein osmotisch bedingten Vorgang handelt, beweist auch die bei Tierblut (Hunden, Ziegen) — deren Erythrocyten sich der Kugelform nähern und größer sind als die des Menschen — gefundene Resistenzverminderung gegenüber hypotonischen NaCl-Lösungen. Bei den Serienuntersuchungen von Gänsslen (59) fehlte die verminderte osmotische Resistenz in 10% der Fälle. Beckmann (60) hat gezeigt, daß auf besondere Provokation (Massage, Bestrahlung, Milzduschen) hier die ausnahmsweise fehlende verminderte osmotische Resistenz in solchen Fällen doch in Erscheinung trat.

Ein weiteres Symptom, allerdings sekundärer Natur, ist die Anämie, die auf dem gesteigerten Zerfall der in ihrer Widerstandskraft herabgesetzten roten Blutkörperchen beruht. Diese Anämie kann alle Grade erreichen und erklärt die von den Kranken erhobenen Klagen über Müdigkeit und reduzierte Arbeitskraft. Die Hämoglobinwerte schwanken von 80—40%, sie können lebensbedrohliche Grade erreichen, wenn sie zu Zeiten erhöhten Blutzerfalls, wie dies bei den

sog. hämolytischen Krisen der Fall ist, Werte erreichen, die unter 20% liegen (61).

Auslösende Momente dieser akut einsetzenden Verschlechterung stellen interkurrente Krankheiten, mitunter selbst Erkältungskrankheiten leichten Grades, psychische Traumen, körperliche Anstrengungen dar. Die krisenhaften Attacken wechseln in ihrer Intensitätsausprägung, sie gehen mit Fieberanstieg, kolikartigen Schmerzen in Milz- und Lebergegend einher.

Die in die Lebergegend lokalisierten Beschwerden leiten sich aus der Überlastung des gesamten Gallensystems her, in der Milzgegend sind sie Sekundärerscheinungen des Blutzerfalls und beruhen auf Hyperplasie, Kapselspannung, Einrissen und Entzündungen. Die Anfälle werden nicht zu Unrecht Pseudogallensteinanfälle genannt. Natürlich muß an eine gleichzeitige Komplikation mit Gallensteinen gedacht werden.

Weitere Symptome der hämolytischen Krisen sind Sturz des Hämoglobins und der Erythrocyten, zunehmende Gelbsucht, Ansteigen des Gallenfarbstoffspiegels im Blut und erhöhte Urobilinogenausscheidung im Urin.

Die meist schweren objektiven wie subjektiven Krankheitserscheinungen leiten sich aus der mitunter hochgradigen Anämie mit Somnolenz her, die nach Nonnenbruch (62), Micheli (63), Denecke (64) zum Exitus führen kann. Holten (65) beobachtete während einer hämolytischen Krise gesteigerte Hämolyse und nicht etwa herabgesetzte Blutregeneration; Besserung erfolgt durch abnehmende Hämolyse und anschließende forcierte Erythropoese als Ausdruck für die ungeheure Regenerationskraft der blutbildenden Organe.

Diese kommt in dem gehäuften Vorkommen unreifer Zellen in Form der Reticulocyten zum Ausdruck, die auch in anfallsfreien Intervallen zumeist bedeutend vermehrt sind. Werte von 10—20% sind keine Seltenheit. Baty (66) fand bei einem seiner Fälle sogar 92% Reticulocyten. Das Auftreten hoher Prozentsätze von vitalgranulierten Zellen stellt an sich für die Erkrankung nach dem heutigen Stand der Wissenschaft eine uncharakteristische Erscheinung dar im Sinne des Auftretens junger Zellen. Eine andere Form der Anämie mit derartig konstant hochgelagerten Prozentzahlen an Vi-

talgranulierten gibt es jedoch nicht. Von einer Insuffizienz des Knochenmarks in der Cytogenese der Erythrocyten kann bei dieser enorm bleibenden Reaktionsfähigkeit keine Rede sein, ebensowenig nach den Autopsiebefunden. Daher lassen sich Veränderungen im weißen Blutbild oder Blutplättchen nur selten auffinden. In extremen Fällen konnten Normoblasten, Megaloblasten nachgewiesen werden, bei stärkerer Milzbeteiligung treten Jollykörperchen auf.

Das Blutserum weist hinsichtlich der Farbe abweichendes Verhalten wechselnden Grades auf und ist in erster Linie abhängig vom Bilirubingehalt des Blutes, ferner auch von der neuerdings angenommenen intravasalen Hämolyse und schwankt zwischen blaß-gelb und blaß-rosa.

Von den übrigen Organsystemen können am Herzen einige Abweichungen wie systolisches Geräusch, gelegentlich Dilatatio cordis mäßigen Grades wahrscheinlich als Folgeerscheinungen des bestehenden Anämie beobachtet werden. Meyers (67) beobachtete Störungen im Wasserhaushalt. Ferner werden Blutungen aus Nase (68), Zahnfleisch und am Augenhintergrund beschrieben. — Erkrankungen des Verdauungstraktes gehören nicht zum Bild des kongenitalen hämolytischen Ikterus.

Die Häufigkeit des Ziegelmehlsedimentnachweises wird von Lichtwitz (69) als Ausdruck einer Steigerung der endogenen Harnsäureentstehung gedeutet. In einer Reihe von Publikationen (70) wird bei bestehender Disposition auf die Beziehung zwischen Erhöhung des Blutharnsäurespiegels und Gicht hingewiesen. In die gleiche Richtung werden die rheumatischen Gelenkbeschwerden hämolytisch Ikterischer von verschiedenen Autoren gedrängt.

Die Prognose des kongenitalen hämolytischen Ikterus ist als solche nicht absolut ungünstig zu stellen, erfährt doch die Lebensdauer, wie schon Minkowski feststellte, keine Verkürzung. Die vielzitierten Worte Chauffards „mehr ikterisch als krank" treffen für einen Teil der Kranken zu und sprechen im gleichen Sinne.

Die konstante, in ihrer Intensität schwankende Anämie bewirkt eine merkliche Herabsetzung der Leistungsfähigkeit. Sie ist den Kranken zumeist bekannt und sie passen zwangsläufig die an sie gestellten körperlichen Anforderungen ihrem Leistungsvermögen an.

Eine Trübung erfährt die Krankheitsprognose durch das Auftreten von hämolytischen Krisen, die häufig die Zuziehung eines Arztes erforderlich machen, wobei dann in den meisten Fällen erst die wahre Natur des Leidens aufgedeckt wird. Dank der guten Regenerationskraft der blutbildenden Organe werden die, auf die Umgebung des Kranken beängstigend wirkenden Krisen meist gut und schnell überstanden. Lebensbedrohlich wird der Zustand dort, wo infolge ungenügender Knochenmarksregeneration höhere Grade einer Anämie auftreten; nur schnelles ärztliches Handeln vermag dann die bestehende Lebensgefahr abzuwenden.

Wie bei anderen chronischen Krankheitsbildern stellt auch beim hämolytischen Ikterus das Hinzutreten interkurrenter Erkrankungen jeweils eine ernste Gefahr für den primär geschwächten Organismus dar. Ob die Schwangerschaft auf die Erkrankung einen verschlechternden Einfluß ausübt, ist nicht erwiesen.

Seit Einführung der Milzexstirpation als therapeutische Maßnahme sind Erfolge gezeitigt worden, die einer Dauerheilung praktisch gleichkommen, doch gibt es für den Einzelfall kein als sicher erwiesenes Kriterium, das über den Erfolg dieser Eingriffe prognostische Schlüsse erlaubt.

Die Notwendigkeit therapeutischen Handelns führt bei dem Fehlen ätiologischer Therapie — nach Art der Krankheit als Konstitutionsanomalie — zu rein symptomatischen Maßnahmen. Sie richten sich in erster Linie gegen die Anämie und sind in ihrer Wirkung umstritten. Chauffard und Widal haben bei ihren Fällen vielfach Eisen angewendet, ohne einen beweisenden Erfolg zu zeitigen. Neuburger (71), Zimmermann (72) sahen bei Lebergaben keine Beeinflussung des Krankheitsbildes, hingegen führte nach ersterem Eisen- und Arsenanwendung zur Besserung der sekundären Anämie bei Fortbestehen der hämolytischen Krankheitszeichen. Auch Aycart (73) beschreibt nach Arsenmedikation bei einem 16 Monate alten Kind „vollen Erfolg" im Sinne des Therapieerfolgs bei der sekundären Anämie. Holten (74) spricht sich in der gleichen Weise aus; er sah außerdem nach Lebergaben eine günstige Beeinflussung der Krisen. Reifenstein und Allen (75) stellen an Hand von drei Fällen eine günstige Wirkung bei Fütterung mit Leberextrakt fest; ein Fall

mit häufigen Exazerbationen verlor sich nach Lebergaben, um auf Absetzen der Leberdarreichung mit erneut auftretenden Schüben zu reagieren. Battaglini und Blasi (76) erzielten mit Lebergaben keinen Erfolg, hingegen konnten sie in zwei Fällen nach Anwendung von täglich 250 g Milzextrakt, über 4 Wochen appliziert, Hämoglobin- und Erythrocytenanstieg verzeichnen, Ikterus und Milztumor gingen zurück. Auch nach Absetzen der Organotherapie blieb der Erfolg bestehen.

Die Bluttransfusion, die in Fällen hochgradiger Anämie bei gleichzeitiger Knochenmarksinsuffizienz indiziert ist, kann nur einen Teilerfolg zeitigen. Mino (77) findet, wie bereits erwähnt, 24 Stunden nach der Transfusion 50% der transfundierten roten Blutkörperchen zerstört. Murray-Lyon (78) wollen bei einem hochgradig Anämischen im Anschluß an eine einmalige Bluttransfusion anhaltende Besserung des Allgemeinzustandes und der gesamten Symptome gesehen haben. Nawsklag (79) konnte 24 Stunden nach einer Transfusion eine Zunahme des mittleren Erythrocytendurchmessers nachweisen.

Die Röntgenbestrahlung der Milz als der vermeintlichen Ursache der Krankheit wird heute wegen der Gefahr der akuten Verschlimmerung im Sinne einer Krise nicht mehr angewendet. Schon nach einer älteren Beobachtung (80) blieb eine Bestrahlungsserie „ohne Erfolg auf Milzgröße, Blutbild und Purinstoffwechsel".

Lucherini (81) sah nach Injektion von 75 ccm Thorotrast, von der er eine Blockierung des reticuloendothelialen Systems durch Hemmung resp. Ausschaltung der pathologischen Wirkung der Milz auf die roten Blutkörperchen erhoffte, eine „klinische Heilung" mit Rückgang der objektiven Symptome und völliger Beschwerdefreiheit; Resistenzverminderung und Mikrocytose blieben bestehen.

Bei der Gefahr, die jede interkurrente Erkrankung für die geschwächten Patienten in sich birgt, ist roborierende und tonisierende Behandlung zur Steigerung der Abwehrkräfte von größter Bedeutung.

Das therapeutische Mittel der Wahl ist die in ihrem klinischen Erfolg kaum bestrittene Milzexstirpation, die in den meisten Fällen zur Behebung der Anämie, Schwinden des Ikterus und Besserung des

Allgemeinbefindens führt. Als Abwandlung dieser Methode wird demgegenüber die Unterbindung der Milzarterie empfohlen, die bei angeblich gleichem Effekt eine schonendere Art der Ausschaltung der Milzwirkung darstellen soll (82, 83), aber dennoch keine allgemeine Anerkennung findet.

In fast allen Fällen tritt schon in wenigen Tagen post operationem ein schnelles Ansteigen der Hämoglobinwerte und Erythrocytenzahlen zu normalen und übernormalen Werten ein (84, 85, 86, 87, 88). Es ist eindeutig erwiesen, daß nach der Milzexstirpation ein vermehrter Blutuntergang, abnorme Erythrocytenkonstitution und verminderte osmotische Resistenzverhältnisse bestehen bleiben (89, 90). Ähnliche Beobachtungen veröffentlicht Bairati (91): die Erythrocytengröße nimmt zu, ohne jedoch Normalmaße zu erreichen. Die Sphärocytose, gemessen am sphärischen Index, wird als normal errechnet. Dominici (92) kommt auf Grund erythrocytometrischer Untersuchungen zum gleichen Resultat, ebenfalls Dedichen (93) und Barber (94). Zimmermann (95) konnte bei zwei splenektomierten Fällen keinen Erfolg buchen, ohne sich, durch diese Tatsache beeinflußt, gegen die Milzexstirpation auszusprechen.

Es ist das Verdienst Gänslens, an Hand ausgedehnter Familienuntersuchungen das Vorkommen konstitutioneller Abnormitäten beim kongenitalen hämolytischen Ikterus nachgewiesen zu haben (96). Es handelt sich dabei vor allem um Skelettveränderungen, deren Zustandekommen die entwicklungsgeschichtliche Tatsache der gemeinsamen mesenchymalen Herkunft von Blut und Skelettsystem erklärt, u. a. Turmschädel mit eingezogener Nasenwurzel, Kieferabnormitäten wie Prognathie, Prodentie, Hasenscharte, Wolfsrachen. Außerdem wurden an den Augen Mikrophthalmus, Epikanthus, Heterochromie der Iris, Linsentrübung, doppelseitiger Polkatarakt, Tortuositas vasorum retinae sowie Reste der arteria hyaloidea beobachtet (97). An Ohrdeformitäten fanden sich große Muscheln, Darwinsche Spitzen, angewachsene Ohrläppchen, Otosklerose, an Hauterkrankungen Psoriasis, Ichtiosis, Neigung zu Ekzemen und Akne (98).

Nach dem äußeren Erscheinungsbild, dem Körperbautyp und dem psychischen Verhalten konnten Besonderheiten als Ausdruck

endogener Störungen wie Hypogenitalismus, somatischer und psychischer Infantilismus, thyreotoxische und kretine Individuen beobachtet werden (99). Andere Autoren, z. B. Jacarelli (100), konnten bei Kranken mit hämolytischem Ikterus Nebennierenveränderungen mit Melanodermie, Muskelschwäche, Hypotension nachweisen. Bräuning (101) stellte in einem Fall das Zusammentreffen mit Eunuchoidismus fest. Falconer (102) handelt in seiner Veröffentlichung die endogen.-korrelativen Störungen Schilddrüse-Hypophyse-Ovar ab und wies nach, daß durch Gravidität und Partus eine günstige Beeinflussung des Krankheitsbildes erfolgt. Tileston und Griffin (103), Diehl und Wohlwill (104) fanden als Autopsiebefund beim kongenitalen hämolytischen Ikterus u. a. Thymuspersistenz.

Es würde zu weit führen, sämtliche beschriebenen Begleitkrankheiten hier aufzuführen, jedoch darf gesagt werden, daß sich kaum eine zweite Konstitutionsanomalie mit einer derartigen Fülle von Krankheiten und Mißbildungen kombiniert. Der kausale Zusammenhang zwischen hämolytischem Ikterus und den zahlreichen Abnormitäten kann auf Grund der auseinandergehenden Lehrmeinungen von der Ätiologie des Leidens nicht beantwortet werden.

Meulengracht (105) hat als einer der ersten den Erbgang beim kongenitalen hämolytischen Ikterus durch eingehende Erhebungen in mehreren Sippen zu klären versucht. Er fand dabei, daß etwa die Hälfte der Untersuchten krank waren, ein Ergebnis, das für ihn die Dominanz des Erbganges wahrscheinlich machte, aber bei dem verhältnismäßig geringen Ausgangsmaterial nicht beweiskräftig genug erscheinen ließ. Er beruft sich bei seinen Anfangsuntersuchungen auf Plate (106), der, veranlaßt durch Hutchinson und Pantons Stammbaum (107), mit 5 Fällen in drei Generationen festzustellen versuchte, inwieweit das Krankheitsbild in bestimmten Familien mit Gesetzmäßigkeit auftritt und sich an Hand seiner Forschungsergebnisse für die Dominanz der Vererbung des kongenitalen hämolytischen Ikterus ausspricht. Heute wird, von dem Boden der Untersuchungsergebnisse größerer Sippenverbände ausgehend, von Meulengracht (108), Gänsslen (109), Hansen (110), Schilling (111), Campbell (112), Heilmann (113) die Dominanz der Vererbung beim kongenitalen hämolytischen Ikterus als erwiesen angesehen.

Die Krankheit kann auch als echte de Vries'sche Mutation auftreten, eine Auffassung, die von Naegeli (114) erstmalig vertreten wurde. Mutation ist dann als erwiesen anzusehen, wenn nach eindeutiger Klärung der Diagnose in der Aszendenz trotz mehrfacher hämatologischer Untersuchungen keine für kongenitalen hämolytischen Ikterus sprechende Anhaltspunkte nachweisbar sind. Meulengracht (115), Angelini (116), Cathala, Ducas, Abaza (117) und Bettmann (118) fanden unter ihren Fällen von hämolytischen Ikterus mutatives Auftreten der Erkrankung bestätigt.

Im folgenden führe ich den Stammbaum einer Sippe mit gehäuftem Auftreten von kongenitalem hämolytischen Ikterus an.

Ausgehend von einer Familie, in der ein Kind, das durch sein Hautkolorit auffiel, von mir untersucht wurde, gelang mir auf Grund eingehender Sippenforschung eine weitgehende Erfassung des Sippenverbandes.

71 (s. Stammbaum) F. J.

Vorgeschichte: Schwangerschaft und Geburt mit Prob. verliefen ohne Besonderheiten. Kurz nach der Geburt fiel der Mutter die gelblich tingierte Haut des Kindes auf, die in wechselnder Intensität von ihr beobachtet wurde und sich im 18. Lebensmonat bis zur „Gelbsucht" steigerte. Mit zwei Jahren erkrankte das Kind an Masern. November 1932, im Alter von 4 Jahren, traten unter den Initialerscheinungen von Müdigkeit, Appetitlosigkeit, Schmerzen im Bauch und hohen Tempraturen eine ausgeprägte Gelbverfärbung der Haut auf. Der zugezogene Arzt veranlaßte die Einlieferung in ein Krankenhaus.

Befund: Dem Alter entsprechend entwickeltes Kind in ausreichendem Allgemeinzustand. Muskulatur gut entwickelt, Unterhauttettgewebe ausreichend. Sichtbare Schleimhäute gut durchblutet. Haut gelb verfärbt, gelbe Skleren. Kopf normal konfiguriert, Rachenring ohne krankhaften Befund. Herz und Lungen zeigen regelrechtes Verhalten. Puls 110/Min. Leib weich, keine Muskelresistenz, gut eindrückbar. Leber überragt den Rippenbogen um einen Querfinger. Milz ist deutlich vergrößert, scharfer Rand tastbar. Extremitäten: frei. Nervensystem: Reflexe normal. Babinski ∅. Temperatur bei der Aufnahme 40,7°. Hb. 40%, Ery. 1 640 000, F.I. – 1,2. Leuco. 9000. Differentialblutbild: Eros. 2%, Jug. 9%, Sabk. 12%, Segm. 56%, Lympho 20%, Mono 1=. Anisocytose, Poikilocytose, Polychromasie. Urin: Kälteurobilinogen +, Ziegelmehlsediment.

In den ersten 10 Tagen intermittierende Temperaturen, die zwischen morgendlich 37,8° und abendlich bis zu 40° lagen. Die fahlgelbe

Hautfarbe persistierte bis zur Entlassung, nachdem der Ikterus abgeklungen war. Unter Lebergaben, Sol. Fowleri, Höhensonne besserte sich der Allgemeinzustand, das Blutbild jedoch blieb unverändert auf Ausgangswerten. Die im weiteren Verlauf einsetzende Campolon-Kur (1 ccm ein über den anderen Tag) hatte bereits nach einigen Tagen eine Volumabnahme der Leber zur Folge. Der Milztumor war weiterhin deutlich und gut tastbar. Die Erythrocytenwerte stiegen auf 3 264 000, der Hb-Gehalt auf 56%, F.I. = 0.8. Nach 14 Injektionen war die Leberschwellung nicht mehr nachweisbar, der Milztumor war eben noch palpabel. Blutbild nach weiteren drei Monaten (unter Fortsetzung von Campolongaben: Hb. 67%, Ery 3 640 000, F.I. = 0,9. Anisocytose, Polychromasie. Leuco 5600, differenziert: Eos 2%, Stabk. 3%, Segm. 53%, Lympho 39% Mono 3%. Guter Allgemeinzustand; Müdigkeit und Abgeschlagenheit völlig geschwunden. Leber perkutorisch nicht vergrößert, Milz eben tastbar. Diagnose: Infektiöser Ikterus? Anämiea splenica? (Jacksch-Hayem), Pseudoanaemia perniciosa?

Im Jahre 1934 erkrankte das Kind unter großer Hinfälligkeit und Schmerzen im Leib an hochgradiger Gelbsucht. Eine interne stationäre Beobachtung zeitigte die Diagnose: Hämolytischer Ikterus. Ery 1,7 Mill. Hb. 36%, F.I. = 1,0 .Leuco 4900. Differentialblutbild o.B. Resistenzbreite der Erythrocyten 0,54—0,38 NaCl. Unter vierwöchiger Leberbehandlung Anstieg der Blutwerte auf Hb. 75%, Ery. 3,34 Mill. F. I. = 1,1. Leuco 6 400. Es besteht eine leicht ikterische Verfärbung der Skleren, Leber nicht vergrößert, Milz gut einen Querfinger breit unter den Rippenbogen hervorragend.

Es wird eine Milzexstirpation vorgenommen; der Heilungsverlauf ist komplikationslos. Am ersten Tag nach der Operation zunehmender Ikterus, der in den folgenden zwei Tagen schwindet. Die Blutwerte steigen schnell an und erreichen am zweiten Tag p. op. folgende Zahlen: Hb. 86%, Ery. 4,5 Mill. F.I. = 0,95. Urin: sauer, bierbraun; Urobilinogen ++.

21. 3. 1938. In der Zwischenzeit sind erneut vorübergehende Verschlimmerungen des Allgemeinbefindens mit Leibschmerzen und kurzdauernder Gelbfärbung der Haut aufgetreten. Ärztliche Hilfe ist nicht mehr aufgesucht worden.

Befund: 9 Jahre alter Junge von asthenischem Habitus. Gewicht 33 kg, Größe 138 cm. Haut blaß-gelb, sichtbare Schleimhäute schlecht durchblutet, Skleren deutlich ikterisch. Tonsillen vergrößert, zerklüftet. Skleren deutlich ikterisch. Tonsillen vergrößert, zerklüftet. Leib weich, gut eindrückbar; 18 cm lange Narbe beginnend am Proc. xiphoideus und parallel zum Rippenbogen nach rechts verlaufend. Leber nicht vergrößert. Milz vor vier Jahren entfernt. Pupillen- und Sehnenreflexe regelrecht.

Hb. 59%, Ery. 2,56 Mill. F.I. 1.0. Mikrocytose (Anisocytose), deutliche Polychromasie.

Mittlerer Ery.-Durchmesser 7,0 µ.

Retikulocyten 116 °/₀₀.

Resistenzbreite der Erythrocyten 0,58—0,44 NaCl.

Mittlerer Ery.-Durchmesser 7,0 µ.

Retikulocyten 116°/₀₀.

Resistenzbreite der Erythrocyten 0,58—0,44 NaCl.

Leuco 9 200; diff. Eos. 2%, Stabk. 1%, Segm. 64%, Lympho 29%, Mono 4%.

Serumbilirubin 1,8 mg%.

Urin: Kälteurobilinogen +, Bilirubin ∅.

Am 10. 4. 38. trat eine bedrohliche Krise auf mit Benommenheit und Herzschwäche. Es wurde sofortige Krankenhausbehandlung notwendig. Nach Angaben der Mutter (das Krankenblatt war mir nicht zugänglich) hat der Hämoglobinwert 18% betragen. Nach Bluttransfusion und Leberbehandlung besserte sich das Zustandsbild schnell, so daß nach vierwöchigem Krankenhausaufenthalt die Entlassung in relativ gutem Allgemeinzustand erfolgen konnte.

Im weiteren Verlauf sind bis Anfang dieses Jahres noch mehrfach hämolytische Krisen mit leichterem Verlauf bei ihm beobachtet worden.

Die Mutter, eine kräftige Frau, steht einem mustergültigen bäuerlichen Betrieb als Hausfrau vor. Sie gibt auf Befragen an, „nie ernsthaft krank" gewesen zu sein, jedoch zeitigt eine eingehendere Befragung und eine daran anschließende Untersuchung folgendes Ergebnis:

27 Frau J., geb. J. (s. Stammbaum).

Vorgeschichte: Im Alter von 18 Monaten erstmalig an Gelbsucht erkrankt. Im 18. Lebensjahr wurde sie wegen Gelbsucht und heftigen Schmerzen im Oberbauch, die in beide Lendengegenden ausstrahlten in einem Krankenhaus auf Gallenkoliken behandelt. Die Schmerzen wiederholten sich zeitweise, und das Augenweiß sei immer gelb geworden. Seit dem Jahre 1924 hat sie eine Spritzkur, über deren Art sie keine genaueren Angaben zu machen weiß, von den Beschwerden befreit. Bei drohenden Beschwerden nimmt sie einen Löffel voll Öl, wodurch die Schmerzanfälle angeblich kupiert werden; die Gelbfärbung von Haut und Skleren wird dadurch jedoch nicht beeinflußt.

Befund: Leichte Gelbfärbung der Haut, deutlich ikterische Skleren. Herz und Lungen o. B. Leber nicht nachweisbar vergrößert. Milz: unterer Pol eben tastbar.

Hb. 61%, Ery. 4,04 Mill. F.I. = 0,75.

Ausgeprägte Anicytose. Mäßig starke Polychomasie.

Mittlerer Ery.-Durchmesser: 7,6 µ.

Retikulocyten: 16°/₀₀.

Resistenzbreite der Erythrocyten: 0,60—0,48% NaCl.
Leuco 7 600; diff. Eos. 1%, Segm. 63%, Lympho 34%, Mono 2%.
Serumbilirubin: 1,6 mg%.
Urin: Kälteurobilinogen (+), Bilirubin ∅.

Dieses Ergebnis drängte zur Untersuchung der übrigen Familienangehörigen.

28 P. J. (s. Stammbaum), der Ehemann:

Nie ernsthaft krank gewesen. Die körperliche und hämatologische Untersuchung ergaben normale Befunde, so daß er als gesund bezeichnet werden muß.

72 H. J. (s. Stammbaum) ein weiteres Kind:

Vorgeschichte: Ist nie ernsthaft krank gewesen. Einige Male vorübergehend leichte Gelbfärbung der Haut, der man, da keinerlei Krankheitsgefühl bestanden hat, keine Bedeutung beilegte.

Befund: Dem Alter entsprechend gut entwickeltes Kind. Größe: 124 cm, Gewicht: 27,5 kg. Gedrungener Stamm, kurze Extremitäten. Gelbliche Hautfarbe, blasse Schleimhäute. Skleren nicht ikterisch. Leber nicht vergrößert, Milz überragt den Rippenbogen um 1—2 Querfinger, nicht druckempfindlich.

Hb. 79%, Ery. 4,52 Mill. F.I. = 0,08.
Anisocytose (Mikrocytose), deutliche Polychomasie.
Mittlerer Ery-Durchmesser: 6,5 µ.
Retikulocyten: 32‰.
Resistenzbreite der Erythrocyten: 0,56—0,42% NaCl.
Leuco. 9 800; diff. Eos. 2%, Stabk. 1,5%, Segm. 54,5%, Lympho 29,5%, Mono. 2,5%.
Serumbilirubin: 1,1 mg%.
Urin: Kälteurobilinogen +, Bilirubin ∅.

73 H. J. (s. Stammbaum). Weiteres Kind:

Vorgeschichte: Neigt zu Erkältungskrankheiten. Bisher zweimal kurzdauernde heftige Leibschmerzen mit gleichzeitigem Temperaturanstieg, leichte Gelbfärbung der Haut, die nach einigen Tagen schwand.

Befund: Körperlich leicht unterentwickeltes Kind. Hoher Gaumen, Darwinsche Spitzen, Genua valga. Kein Ikterus der Haut und der Skleren. Leber nicht palpabel. Milz nicht zu tasten.

Hb. 65%, Ery. 4,6 Mill. F.I. % 0,79.
Erhebliche Anisocytose, mäßige Polychromasie.
Mittlerer Ery.-Durchmesser: 6,5 µ.
Retikulocyten: 39‰.
Resistenzbreite der Erythrocyten: 0,58—0,44% NaCl.
Leuco: 7 600; diff. Eos 3%, Segm. 51%, Lympho 41%, Mono 6%.
Serumbilirubin: unter 0,4 mg%.
Urin: Kälteurobilinogen (+), Bilirubin ∅.

Nach Sicherung der Diagnose „kongenitaler hämolytischer Ikterus" wurden, soweit möglich, alle noch lebenden Mitglieder des Sippenverbandes erfaßt und dabei folgende Untersuchungen durchgeführt:

1. Körperliche Untersuchung.
2. Technische Untersuchungen:
   a) Rotes Blutbild,
   b) Ery.-Durchmesser auf 1000 Zellen ausgemessen,
   c) Retikulocytenzahl auf 1000 Zellen,
   d) Resistenzbreite der Erythrocyten,
   e) Weißes Blutbild,
   f) Bilirubingehalt des Blutserums,
   g) Urinuntersuchung.

Stammbaum.

P.Generation:

1. H. V.
   Angaben über seinen Gesundheitszustand und die Todesursache sind nicht in Erfahrung zu bringen.
2. Frau V. geb. S.
   Keine Angaben erhältlich; Todesursache unbekannt.

F_1-Generation:

3. Frau V. geb. S.
   Keine Angaben erhältlich; Todesursache unbekannt.
4. J. V.
   Keine Angaben erhältlich; Todesursache unbekannt.
5. Frau J. geb. V.
   Hatte 7 lebende Kinder. Oft — meist nachts — plötzlich einsetzende kolikartige Schmerzen im Oberbauch, die von der linken Seite ausgingen; sie sei dann gelb gewesen, der Urin habe braun ausgesehen, Stuhl war nie hell oder entfärbt. Die Beschwerden dauerten 1 bis 2 Tage, selten länger. Hat immer schwer arbeiten müssen (Landwirtschaft, fuhr morgens ihre Erzeugnisse zum Markt) und konnte ihrer Beschäftigung, die nur durch die oben angeführten unregelmäßig auftretenden Schmerzanfälle unterbrochen wurde, gut nachkommen. Mit zunehmendem Alter litt sie an Wassersucht und starb an einem Herzschlag.
6. F. J.
   Nie ernsthaft krank gewesen, starb an Gehirnschlag.

F_2-Generation:

7. Frau S. geb. V.
   Ist nach verläßlichen Angaben nie ernsthaft krank gewesen.
8. F. S.
   Keine verwertbaren Angaben erhältlich.

9. Frau S. geb. V.
Hat angeblich zeitlebens blaß-gelb ausgesehen und mehrfach an „Gelbsucht" gelitten; starb im Alter von 60 Jahren an „Blutarmut".
10. S. S.
Keine verläßlichen Angaben erhältlich.
11. P. V.
Ist angeblich immer schwach und kränklich gewesen; Befragen über Gelbsucht und Blutarmut zeitigten kein Ergebnis.
12. Frau V. geb. G.
Angeblich nie ernsthaft krank gewesen.
13. Frau P. geb. V.
Nach dem Sterberegister an Magencarcinom verstorben.
14. J. P.
Nach verläßlichen Aussagen als gesund zu betrachten.
15. J. V.
Keine verläßlichen Angaben erhältlich.
16. Frau V. geb. J.
Keine verläßlichen Angaben erhältlich.
17. Frau F. geb. V.
Hat nach verläßlichen Angaben immer blaß ausgesehen, über unbestimmte Leibbeschwerden geklagt.
18. P. F.
Keine verläßlichen Angaben erhältlich.
19. Frau K. geb. V.
Starb beim 1. Kind an Verblutung.
20. A. K.
Nach verläßlichen Angaben nie ernsthaft krank gewesen.
21. Frau F. geb. J.
Ist nach eigenen Angaben nie ernsthaft krank gewesen. Körperliche und hämatologische Untersuchung ergab normalen Befund.
22. A. F.
Nicht untersucht. Nach einigen Angaben nie ernsthaft krank gewesen.
23. Frau B. geb. J.
Klagt über leichte Ermüdbarkeit.
Befund: Blasse Frau in ausreichendem Allgemeinzustand; sichtbare Schleimhäute mäßig durchblutet. Leber nicht vergrößert, Milz unter dem Rippenbogen tastbar.
Hb. 61%, Ery. 3,6 Mill. F.I. = 0,84.
Anisocytose, Polychromasie.
Mittlerer Ery.-Durchmesser: 7,5 μ.
Retikulocyten: 12‰.
Resistenzbreite: 0,58—0,48% NaCl.

Leuco. 8 200; diff. Bas. 1%, Eos. 2%, Segm. 60%, Lympho 33%, Mono 2%.
Serumbilirubin dir. 0,8 mg%.
Urin: o. B.

24. L. B.
Die hämatologische Untersuchung ergab normalen Befund.

25. Frau F. geb. J.
Ist angeblich nie ernsthaft krank gewesen.
Befund: Kein Ikterus der Haut und der Skleren. Leber, Milz nicht nachweisbar vergrößert.
Hb. 79%, Ery. 4,42 Mill. F.I. = 0,89.
Deutliche Anisocytose.
Mittlerer Ery.-Durchmesser: 7,2 µ.
Retikulocyten: 10‰.
Resistenzbreite: 0,56—0,44% NaCl.
Leuco. 6 800; diff. Eos. 1,5%, Stabk. 2%, Segm. 68%, Lympho. 26,5%, Mono 2%.
Serumbilirubin unter 0,4 mg%.
Urin: Kälte-Urobilinogen +.

26. J. V.
Normaler hämatologischer Untersuchungsbefund.

27. Frau J. geb. J.
Siehe Einleitung zum Stammbaum.

28. P. J.
Die körperliche und hämatologische Untersuchung ergab keine Besonderheiten

29. J. J.
Nicht untersucht; nach Angaben der Verwandten nie krank gewesen.

30. Frau J. geb. K.
Nicht untersucht.

31. Frau B. geb. J.
Nie ernsthaft krank gewesen; klagt über schnelle Ermüdbarkeit.
Befund: Guter Allgemeinzustand. Haut und sichtbare Schleimhäute gut durchblutet. Leber nicht vergrößert; Milz überragt Rippenbogen um einen Querfinger.
Hb. 71%, Ery. 3,8 Mill. F.I. = 0,9.
Deutliche Anisocytose, Polychromasie.
Mittlerer Ery.-Durchmesser 7,2 µ.
Retikulocyten: 16‰.
Resistenzbreite: 0,56—0,42% NaCl.
Leuco. 7 400; diff. Eos. 2%, Segm. 63%, Lympho 31%, Mono 4%.
Serumbilirubin: nicht untersucht.
Urin: Kälte-Urobilinogen ++, Bilirubin: —.

32. H. B.
Nicht untersucht. Angeblich nie ernsthaft krank gewesen.
33. S. J.
Nicht untersucht. Ist nach verläßlichen Angaben nie krank gewesen.

F_2-Generation:

34. H. S.
Nicht untersucht.
35. J. S.
Nicht untersucht.
36. H. S.
Nicht untersucht. Ist nach verläßlichen Angaben viel krank, leide an Blutarmut, sehe blaßgelb aus.
37. M. S.
Nicht untersucht.
38. L. S.
Nicht untersucht.
39. S. S.
Nicht untersucht.
40. F. S.
Nicht untersucht.
41. J. S.
Ist angeblich immer blutarm und schwächlich gewesen, und sei wegen seiner gelben Hautfarbe aufgefallen.
42. J. S.
Hat nach verläßlichen Angaben unter Blutarmut gelitten und immer blaßgelb ausgesehen. Nicht untersucht.
43. A. V.
Gibt an, schon seit Kindheit wenig leistungsfähig gewesen zu sein; zeitweise unklare Magenbeschwerden, die in keinem Zusammenhang mit der Nahrungsaufnahme stehen. Seit jeher gelbe Hautfarbe.
Befund: Mäßiger Allgemeinzustand. Blasse Hautfarbe mit gelbem Unterton, Skleren leicht ikterisch, Leber nicht nachweisbar vergrößert, Milz überragt Rippenbogen um 3 Querfinger, Rand glatt, nicht druckempfindlich.
Hb. 71%, Ery. 3,57 Mill. F.I. = 0,9.
Ausgeprägte Anisocytose, starke Polychromasie.
Mittlerer Ery.-Durchmesser 7 µ.
Retikulocyten: 24‰.
Resistenzbreite: 0,50—0,46% NaCl.
Leuco 8 000; diff. Bas. 2%, Stabk. 3%, Segm. 63%, Lympho. 28%, Mono 4%.
Serumbilirubin: 1,1 mg%.
Urin: Kälteurobilinogen stark positiv, Bilirubin —.

44. Frau V. geb. L.
Hämatologische Untersuchung ergab regelrechte Werte.

45. H. V.
46. H. V.
47. P. V.
48. L. V.

Wurden nicht untersucht. Verwertbare Angaben über ihren Gesundheitszustand sind nicht erhältlich.

49.
50.
52.
53.
55.
59.
60.
61.

starben kurz nach der Geburt bzw. als Kleinkinder. Ein Bruder von ihnen gibt an, sie seien blutarm oder lebensschwach gewesen und haben alle mehr oder weniger gelb ausgesehen. Nähere Angaben — auch über Geschlechtszugehörigkeit — können nicht gemacht werden.

51. W.F.
Nicht untersucht; nach Angaben des Bruders gelbe Hautfarbe, sei nie ernsthaft krank gewesen.

54. M. F.
Nicht untersucht.

56. A. F.
Mit Zeiten Schmerzen im lk. Oberbauch, die aber auch unter den re. Rippenbogen ausstrahlen. Manchmal nicht näher zu beschreibende Magenbeschwerden; der Urin sähe dann dunkler aus als normal. Im ganzen genommen ist er leicht ermüdbar und in seiner Leistungsfähigkeit beeinträchtigt. Gelb habe er ausgesehen, solange er zurückdenken könne.
Befund: Stark gelbe, etwas ins Bräunliche gehende Hautfarbe, deutliche Gelbfärbung der Skleren. Leber bei tiefer Inspiration tastbar, Milz: unterer Pol schneidet mit dem Rippenbogen ab. Abstehende großlappige Ohrmuscheln.
Hb. 72%, Ery. 3,82 Mill. F.I. = 0,9.
Starke Anisocytose, deutliche Polychromasie.
Mittlerer Ery.-Durchmesser 6 µ.
Reticulocyten: 31‰.
Resistenzbreite: 0,54—0,46% NaCl.
Leuco. 8800; diff. Eos. 4%, Stabk. 2%, Segm. 65%, Lympho. 25%, Mono. 4%.
Serumbilirubin: 1,8 mg%.
Urin: Kälteurobilinogen (+), Bilirubin ∅.

57. Frau F. geb. G.
Starb im Alter von 30 Jahren an Lungenentzündung; ist vorher nie ernstlich krank gewesen.

58. L. F.
Nicht untersucht. Sieht nach verläßlichen Angaben gelb aus und leide an Blutarmut.

62. Kind K. (Mädchen)
unter der Geburt gestorben.

63. Frau F. geb. J.
Lehnt Untersuchung ab. Angeblich nie krank gewesen. Keine Gelbfärbung von Haut und Skleren.

64. A. F.
Nicht untersucht.

65. G. B.
Angeblich schon immer blutarm; zeitweise Kopfschmerzen, Schwindelgefühl, Mattigkeit.
Befund: Haut und sichtbare Schleimhäute blaß, keine Ikterus der Skleren, Leber und Milz nicht nachweisbar vergrößert.
Hb. 67%, Ery. 4,12 Mill. FI = 0,8.
Anisocytose, mäßige Polychromasie.
Mittlerer Ery.-Durchmesser: 6,8 µ.
Reticulocyten: 18‰.
Resistenzbreite 0,52—0,44% NaCl.
Leuco. 7400; diff. Eos. 2%, Stabk. 2%, Segm. 67%, Lympho. 24%, Mono. 5%.
Serumbilirubin 0,8 mg%.
Urin: Kälteurobilinogen +, Bilirubin ∅.

66. H. B.
Nie ernsthaft krank gewesen.
Befund: Kein Ikterus, Leber und Milz nicht nachweisbar vergrößert.
Hb. 91%, Ery. 4,6 Mill. F.I. = 1,0.
Keine Anisocytose, keine Polychromasie.
Mittlerer Ery.-Durchmesser 8,1 µ.
Retikulocyten: 3‰.
Leuco. 5800; diff. Bas. 3%, Eos 1%, Segm. 59%, Lympho. 28%, Mono. 6%.
Serumbilirubin unter 0,4 mg%.
Urin: chemisch o.B.

67. J. V.
Angeblich nie ernstlich krank gewesen.
Befund: Haut und sichtbare Schleimhäute gut durchblutet. Kein Ikterus. Leber, Milz nicht nachweisbar vergrößert.
Hb. 93%, Ery. 4,6 Mill. F.I. = 0,9.
Keine Anisocytose, keine Polychromasie.
Mittlerer Ery.-Durchmesser: 7,8 µ.
Reticulocyten: 10‰.

Resistenzbreite: 0,40—0,28% NaCl.
Leuco. 7200; diff. Eos. 2%, Segm. 66%, Lympho. 29%, Mono. 3%.
Serumbilirubin: unter 0,4 mg%.
Urin: o.B.

68. P.V.
Angeblich immer gesund gewesen.
Befund: Frische gesunde Hautfarbe, Leber und Milz nicht nachweisbar vergrößert.
Hb. 89%, Ery. 4,4 Mill. F.I. = 1,0.
Keine Anisocytose, keine Polychromasie.
Mittlerer Ery.-Durchmesser 8,0 µ.
Reticulocyten: 5‰.
Resistenzbreite: 0,44—0,28% NaCl.
Leuco. 8200; diff. Eos. 1%, Bas. 1%, Segm. 62%, Lympho. 33%, Mono. 3%.
Serumbilirubin unter 0,4 mg%.
Urin: o.B.

69. H. V.
Starb im Alter von 10 Jahren an „hochgradiger Blutarmut"; war immer schwach und krank, hat zeitweise gelb ausgesehen und ist mit Leber- und Eisenpräparaten behandelt worden.

70. H. V.
Angeblich nie ernst krank gewesen.
Befund: Kein Ikterus, Haut und sichtbare Schleimhäute gut durchblutet. Leber, Milz nicht nachweisbar vergrößert.
Hb. 85%, Ery. 4,0 Mill. FI = 1,0.
Keine Anisocytose, keine Polychromasie.
Mittlerer Ery.-Durchmesser 7,8 µ.
Reticulocyten 4‰.
Resistenzbreite 0,46—0,30% NaCl.
Leuco. 7400; diff. Eos. 2%, Segm. 63%, Lympho. 27%, Mono. 8%.
Serumbilirubin nicht untersucht.
Urin: o.B.

71. F.J.
72. H.J. } s. Einleitung zum Stammbaum.
73. H.J. }

74. F.J. Nicht untersucht.

75. W.J. Nicht untersucht.

76. Kind B.
Starb einen Tag nach der Geburt an Krämpfen.

77. M. B.
Zweieiiger Zwilling. Geburtsgewicht 3600 g, seit jeher schwächlich, gilt als blutarm.

Befund: Untergewichtiges Kind. Körperform: gedrungener Stamm, kurze Extremitäten. Schädelform rund, Haarfarbe schwarz, Augen braun. Hautfarbe gelblich, Skleren subikterisch, sichtbare Schleimhäute blaß. Leber nicht nachweisbar vergrößert. Milz eben tastbar.
Hb. 67%, Ery. 3,6 Mill. F.I. = 0,9.
Ausgeprägte Anisocytose und Polychromasie.
Mittlerer Ery.-Durchmesser 7,5 μ.
Retikulocyten: 15‰.
Resistenzbreite: 0,64—0,50% NaCl.
Leuco. 8400; diff. Segm. 59%, Lympho. 37%, Mono. 4%.
Serumbilirubin 2 mg%.
Urin: Kälteurobilinogen +, Bilirubin ∅.

78. H. B.
Zweieiiger Zwilling von 77. Geburtsgewicht 3200 g. Nahm verzögerte frühkindliche und kindliche Entwicklung. 1937 Erkrankung an Gelbsucht und Blutarmut mit Fieber, heftigen Schmerzen im Oberbauch und Erbrechen. Urin war braunrot und hat immer rotgelb abgesetzt.
Befund: aufgeschossenes Kind in reduziertem Allgemeinzustand. Schädelform: lang; Hautfarbe hellblond, Augen blau. Haut und sichtbare Schleimhäute blaßgelb. Keine Gelbfärbung der Skleren. Mandeln bdts. vergrößert, zerklüftet. Hoher Gaumen. Leber bei tiefer Inspiration gut tastbar. Milz überragt den Rippenbogen um 0,5 cm.
Hb. 60%, Ery. 4,2 Mill. F.I. = 0,7.
Leichte Anisocytose und Polychromasie.
Mittlerer Ery.-Durchmesser 7,1 μ.
Retikulocyten: 10‰.
Resistenzbreite 0,70—0,46% NaCl.
Leuco. 6800; diff. Bas. 2%, Segm. 64%, Lympho. 32%, Mono. 2%.
Serumbilirubin: 1,0 mg%.
Urin: Kälteurobilinogen +, Bilirubin ∅.

F_4-Generation:

79. P. V.
Von eher schwächlich, seit 3 Jahren in ärztlicher Behandlung wegen Blutarmut.
Befund: Auffällig blaß-gelbe Hautfarbe, unterentwickeltes schwächliches Kind. Leber, Milz nicht nachweisbar vergrößert.
Hb. 83%, Ery. 3,6 Mill. F.I. = 1,1.
Ausgeprägte Anisocytose, mäßige Polychromasie.
Mittlerer Ery.-Durchmesser 7,6 μ.
Retikulocyten: 19‰.
Resistenzbreite 0,54—0,40 NaCl.
Leuco. 5800; diff. Eos. 2%, Stabk. 1%, Segm. 67%, Lympho. 30%.
Serumbilirubin unter 0,4 mg%.
Urin: Kälteurobilinogen (+)

80. Seit Geburt schwächliches Kind, leidet unter asthmatischen Zuständen.
Befund: In der körperlichen Entwicklung um zwei Jahre unter seiner Altersnorm. Haut und sichtbare Schleimhäute blaß. Starke Hornhautbildung an Händen und Füßen, die an den Händen zu Beugekontrakturstellung sämtlicher Finger geführt hat (Sklerodermie), an Armen und Beinen Ichtyosis. Lunge: perkut. o.B., auskultatorisch in toto Giemen und Pfeifen. Leber, Milz nicht nachweisbar vergrößert.
Hb. 88%, Ery. 4,3 Mill. F.I. = 1,0.
Mäßige Anisocytose und Polychromasie.
Mittlerer Ery.-Durchmesser 7,3 µ.
Retikulocyten: 8‰.
Resistenzbreite: 0,50—0,38% NaCl.
Leuco. 7400; diff. Eos. 4%, Segm. 62%, Lympho. 31%, Mono. 3%.
Serumbilirubin: 0,8 mg%.
Urin: Kälteurobilinogen +, Bilirubin ∅.

Aus den Untersuchungsergebnissen des angeführten Stammbaumes lassen sich bei allen Krankheitsträgern die charakteristischen Symptome des kongenitalen hämolytischen Ikterus erkennen.

Die bei den jeweiligen Krankheitsträgern feststellbare Gelbverfärbung der Haut bzw. der Skleren trat in allen Fällen in verschieden starkem Ausprägungsgrad in Erscheinung. In Übereinstimmung mit diesem Befund zeitigte die Bestimmung des Serumbilirubins erhöhte Werte (bis zu 1,8 mg%) und die chemische Untersuchung des Urins positive Kälte-Urobilinogen-Reaktion.

In acht Fällen konnte Milztumor nachgewiesen werden.

Eindeutige Mikrocytose ließ sich in zwei Fällen beobachten, während bei allen übrigen eine wechselnd stark ausgeprägte Anisocytose und Polychromasie imponierten. Der mittlere Erythrocyten-Durchmesser liegt zwischen 6 und 7,5µ, womit bei den Maximalwerten die untere Grenze der Norm erreicht sein dürfte.

Die Herabsetzung der osmotischen Resistenz trat in den meisten Fällen deutlich zutage und wurde in einem Fall mit dem höchsten Wert für die beginnende Hämolyse bei einer Kochsalzkonzentration von 0,70% abgelesen; sie lag in allen übrigen Fällen über 0,48% NaCl-Lösung.

Bei allen als krank zu bezeichnenden Sippenangehörigen konnte eine Anämie festgestellt werden, dabei betrugen die Hämoglobin-

werte in acht Fällen weniger als 70%; der Färbeindex wurde mit Werten zwischen 1,1 und 0,7 errechnet.

Die Reticulocytenzahlen hielten sich zwischen 20 und 32‰ und nur einmal wurden 116‰ gezählt. Extrem hohe Werte, wie ich eingangs nach den Beobachtungsfällen verschiedener Autoren anführte, konnte ich nicht finden.

Die Leukocytenzahlen und das Differentialblutbild ließen keine Abwechung von der Norm erkennen.

Körperliche Abartigkeiten überstiegen an Häufigkeit nicht die auch sonst innerhalb eines somatisch unauffälligen Sippenverbandes zu erwartenden Degenerationszeichen.

Die Art des Auftretens des hämolytischen Ikterus in dem angeführten Sippenverband spricht für Dominanz des Erbgangs. Die P-Generation fällt bei dem Fehlen jeglicher anamnestischer Daten für die erbbiologische Betrachtungsweise aus, während die F_1-Generation in 5 ein Mitglied aufweist, das auf Grund verläßlicher Angaben über Gelbsucht, Blutarmut, auf hämolytische Krisen verdächtige Zustände und unter Berücksichtigung ihrer mit hämolytischem Ikterus belasteten Deszendenz mit Sicherheit als Krankheitsträger zu bezeichnen ist. Der Partner — 6 — ist nach übereinstimmenden Äußerungen nie krank gewesen. Über 4, 5 in deren Filiargenerationen ich vier Fälle von kongenitalem hämolytischen Ikterus in zwei verschiedenen Linien nachwies, können weder für noch gegen den haemolytisch-ikterischen Symptomenkomplex sprechende Angaben erbracht werden. Der Nachweis gehäuften Vorkommens von hämolytischem Ikterus in beiden Linien und die aus den anamnestischen Daten erlaubte Schlußfolgerung, 5 als krank anzusehen, berechtigt unter Berücksichtigung ihres verwandtschaftlichen Grades zu 4 zu der Annahme, daß 4 den Träger der Vererbung für seine Nachkommenschaft darstellt. Vom Standpunkt der größeren Wahrscheinlichkeit aus ist 3 als erbgesund zu bezeichnen.

In der Linie V des Stammbaumes konnten aus technischen Gründen nur 4 Mitglieder der F_3- bzw. F_4-Generation untersucht werden. Die Erhebungen über die restlichen Sippenangehörigen stützen sich auf mündliche Überlieferung. Demnach ist von den 7 Kindern von 3, 4 nach beschriebener Darstellung des Phänotyps 9 als „krank" an-

zusehen. Das Gleiche muß auf Grund charakteristischer Merkmale von zwei ihrer Kinder 41, 42 angenommen werden. Bei 11, 17 legen die Angaben das Vorliegen eines hämolytischen Ikterus nahe. In der Nachkommenschaft von 11 konnte bei 43 sowie bei dessen Kind 80 der Nachweis des hämolytischen Ikterus an Hand klinischer Untersuchungen geführt werden. Die gleiche diagnostische Feststellung wurde bei 12 und einem seiner Kinder gemacht. Mit größter Wahrscheinlichkeit und unter Zugrundelegung der Aussagen eines überlebenden Geschwisters ist die Annahme, daß von den acht verstorbenen Geschwistern einige Krankheitsträger waren, berechtigt. Von den sieben Kindern von 5 leiden vier auf Grund anamnestischer Daten und der Untersuchungsergebnisse an hämolytischem Ikterus, und unter vier Kindern von 25 ist ein Kind, bei dem die Diagnose sichergestellt war, an den Folgen einer hochgradigen Anämie gestorben. Die drei Nachkommen von 27 leiden an einer schweren Form des kongenitalen hämolytischen Ikterus. 31 stellt eine latente Form der Erkrankung dar, während bei zweien ihrer Kinder (Zwillinge) 77, 78 das Krankheitsbild in Erscheinung tritt; ein weiteres Kind starb kurz nach der Geburt, jedoch ist ein Zusammenhang zwischen hämolytischem Ikterus und Todesursache nicht bekannt geworden.

Ich konnte eine kontinuierlich zunehmende Verschlimmerung des Krankheitsbildes nachweisen. In der Linie V des Stammbaumes lassen die Angaben auf Rückfragen aus verläßlicher Quelle in der F2-Generation auf „latente" Fälle schließen; als solcher ist 11 zu bewerten. Ihr Sohn 43 dagegen ist zeitlebens in ärztlicher Behandlung gewesen und gibt nach Vorgeschichte und Befund einen ausgeprägten Fall von hämolytischem Ikterus ab. Der Enkel 79 ist entsprechend seiner Altersnorm erheblich unterentwickelt und nur beschränkt leistungsfähig. Noch deutlicher tritt diese Feststellung bei 17 in Erscheinung, deren Sohn 56 eine schwere Form der Erkrankung darstellt. Ihr Onkel 80 weist außerdem konstitutionelle Abartigkeiten auf, die in Bezug auf die heute allgemein vertretene Auffassung des hämolytischen Ikterus als Konstitutionsanomalie als ein für die Beurteilung des Krankheitsgrades erschwerender Faktor gewertet werden muß. — In der jüngeren Linie J. ist die gleiche Feststellung zu machen. 25 darf als latenter Fall bezeichnet werden; eins ihrer Kin-

der starb im 10. Lebensjahr an seit früher Kindheit bestehender Blutarmut, ärztlicherseits stand die Diagnose hämolytischer Ikterus fest. 27 ist durch ihre Beschwerden in ihrer Leistungsfähigkeit kaum behindert, drei ihrer Kinder leiden an schwerer Form von hämolytischem Ikterus; bei dem ältesten konnte selbst die Milzexstirpation keinen Erfolg zeitigen. 31 subjektiv beschwerdefrei, objektiv latente Form, in ihrer Nachkommenschaft finden sich schon in frühester Jugend manifest gewordene Krankheitsbilder.

In einem Fall — 71 — wurde vor sechs Jahren eine Milzexstirpation vorgenommen. Die weitere Verfolgung des Krankheitsverlaufes zeigt, daß durch sie keine nachhaltige günstige Beeinflussung des Krankheitsgeschehens erzielt werden konnte. Nach anfänglicher Besserung traten erneut Gelbsucht, Anämie und wiederholt heftige hämolytische Krisen auf, bei denen die Hämoglobinwerte bis auf 18% abfielen.

Zusammenfassend kann gesagt werden, daß

1. die Art des Auftretens des kongenitalen hämolytischen Ikterus in der angeführten Sippe für eine Dominanz des Erbganges bei dieser Erkrankung spricht;
2. eine Progredienz der Krankheit in der Deszendenz zu beobachten ist;
3. die in einem Fall durchgeführte Milzexstirpation ohne nachhaltige günstige Beeinflussung des Zustandsbildes blieb.

Es ist mir eine angenehme Pflicht, Herrn Dr. med. habil. Schuler für das freundliche Interesse an meiner Arbeit zu danken.

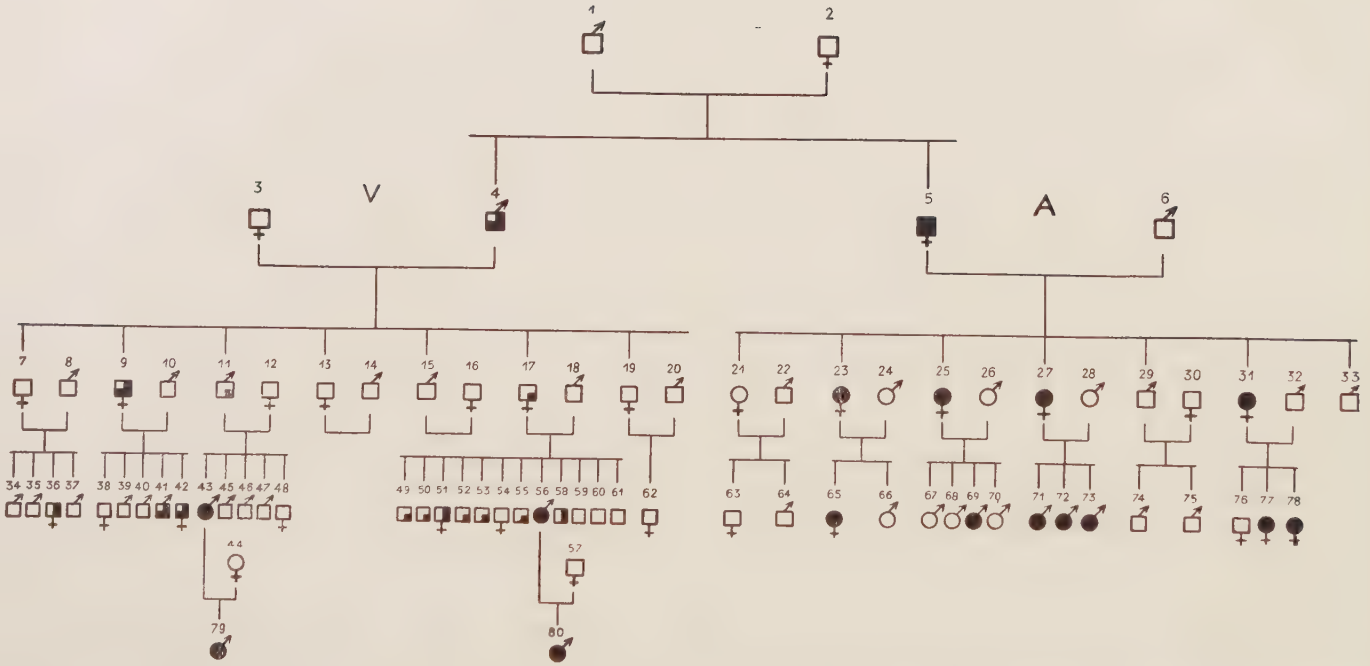

Rund, weiss: untersucht, gesund.

Rund, schwarz: untersucht, krank,

Quadratisch: nicht untersucht,

$^1/_1$ schwarz = als sicher krank anzusehen,

$^3/_4$ schwarz = mit größter Wahrscheinlichkeit als krank anzusehen,

$^1/_2$ schwarz = wahrscheinlich krank,

$^1/_4$ schwarz = krankheitsverdächtig,

weiss = als gesund zu bezeichnen.

LITERATUR.

1. Minkowsky: Verhandl. d. Kongr. f. inn. Med. 316, Wiesbaden 1900.
2. Murchison: Diseases of the liver. 3. Aufl. 1885, 481.
3. Panton: Quart. Journ. Med. 2, 432, Oxford 1908/09.
4. Wilson: Trans. clin. Soc. of London 1890, 23, 162.
5. Campbell: Quart. Journ. med. 19, 323, 1926.
6. Hayem: Presse méd. 121, 1898.
7. Finnlayson: Glasgow hospital Reports 1899, 39.
8. Chauffard: Bull. Soc. méd. Hôp. Paris, 15. 11. 1907.
9. Naegeli: Blutkrankheiten und Blutdiagnostik. Berlin 1919, 1923, 1931.
10. Adler: Münch. med. Wschr. 1929, 1, 454.
11. Meulengracht: Dtsch. Arch. klin. Med. 136, 33, 1921.
12. Gänsslen: Klin. Wschr. 1927, 1, 929.
13. Hayem u. Widal: Presse méd. I, 513, 1929.
14. Zimmermann: Wien. klin. Wschr. 1932, 2, 958.
15. Thompson: Bull. Hopk. Hosp. 51, 365, 1932.
16. Heilmeyer: Arch. Klin. Med. 178, 89, 1936.
17. Naegeli: Milz, Beziehung zu Blutkrankheiten, Kongr. inn. Med. 1928.
18. Meyer: Mschr. Kinderheilk. 30, 46, 1925.
19. Hattesen: Mitt. Grenzgeb. Med. Chir. 37, 293, 1924.
20. Chauffard: Bull. méd. 26, 2, 1159, 1912.
21. Naegeli: Jahresk. f. ärztl. Fortbildung, Märzheft 30—35, 1921.
22. Naegeli: wie 21.
23. Morawitz: Erkrankungen der Milz in Bergmann Staehelin: Handb. d. inn. Med. 1926, 4, 1. Springer, Brlin.
24. Schilling: Med. Welt 1, 871, 1936.
25. Heilmeyer: Dtsch. Arch. f. klin. Med. 178, 89, 1936.
26. Heilmeyer: wie 25.
27. Aschoff: Dtsch. med. Wschr. 39 I, 546, 1925.
28. Mino: Arch. Sci. med. 55, 1931.
29. Hayem: Berl. klin. Wschr. 1911, 48, 1, 865.
30. Stadelmann: Der Ikterus. Stuttgart 1890.

31. Gilbert: Arch. malad. du coeur, des vaiss. et du sang 5, 731—35, 1912.
32. Banti: Klin. Therap. Wschr. 19, 158—162, 194—199; 1912.
33. Nawsklag: Lancet 1934, 2, 29.
34. Widal: Sem. méd. 1907, 22.
35. Chauffard: Bull. soc. méd. Hôp. Paris, 1907.
36. Micheli: Wien. klin. Wschr. 1911, 1269.
37. Benjamin u. Sluka: Berl. klin. Wschr. 1907, 1065.
38. Bettmann: Münch. med. Wschr. 1900, 791.
39. Momigliano: Amer. med. Journ. Sci. 190, 610; 1935. Z. org. Chir. 74, 649, 1935.
40. v. Krannhals: Dtsch. Arch. klin. Med. 81, 596, 1904.
41. Minkowski: Kongr. f. inn. Med. 1922.
42. Eppinger: Verhandl. d. dtsch. Ges. f. inn. Med. 15—39, 1922.
43. Weidenreich: Arch. d. mikr. Anat. 58, 247, 1901 u. 65, 1904.
44. Eppinger: Krankheiten der Leber. Springer, Berlin 1926.
45. Hirschfeld: In Kraus-Brugsch 8, 149, Berlin 1915, 1920.
46. Eppinger: Wie 44.
47. Gänsslen: Klin. Wschr. 1927, 1, 929.
48. Gänsslen: Neue dtsch. Klinik 14. Bd. H. 4.
49. Pemberton: Z. org. Chir. 56, 816; 1932.
50. Gänsslen: Wie 48; z. B. Bettmann, wie Nr. 68.
51. Eppinger u. Charnas: Zbl. klin. Med. 78, 387, 1913.
52. Gänsslen: Wie 48.
53. Barlow u. Shaw: Clin. soc. transactions 35, 155, 1902.
54. Klemperer u. Radt: Neue dtsch. Klin., Bd. 7, 496; 1931.
55. Chauffard: Bull. méd. 26. 2. 1912.
56. Naegeli: Blutkrankheiten u. Blutdiagnostik. Berlin 1931.
57. Rosenthal: Dtsch. med. Wschr. 1920, 46 I, 574.
58. Harden u. Russel: Amer. i. med. Sci. 138, 441—449; 1934.
59. Gänsslen: Wie 47.
60. Beckmann: Dtsch. Arch. klin. Med. 130, 301; 1919.
61. Macaigne-Vallery-Radot: Gaz. Hôp. 1219, Paris 1911.
62. Nonnenbruch: Münch. med. Wschr. 1922, 2, 1343.
63. Micheli: Rif. med. 45, 1413, 1598; 1929.
64. Dennecke: Dtsch. med. Wschr. 1919, 1094.
65. Holten: Ugeskr. Laeg. 415, 1936.
66. Baty: Kongr. Zbl. inn. Med. 57, 595, 1930.
67. Meyers: Nederl. Tijdschr. Genessk. 76, 4930; 1932.
68. Bettmann: Münch. med. Wschr. 1900, 791.
69. Lichtwitz: Arch. klin. Med. 106, 545, 1912.
70. Lichtwitz: Wie 69.
71. Neuburger: Dtsch. med. Wschr. 1, 969; 1931.

72. Zimmermann: Wien. kl. Wschr. 2, 958; 1932.
73. Aycart: An. Hop. José y Adela 6, 468 1935.
74. Holten: Wie 65.
75. Reifenstein u. Allen: Journ. Amer. med. Assoc. 103, 2, 1668—1671; 1934.
76. Battaglini u. Blasi: Giorn. Clin. med. 12, 109; 1931.
77. Mino: Arch. Sci. med. 55, 1931.
78. Murray-Lyon: Brit. med. Journ. 3862, 1935.
79. Nawsklag: Lancet 2, 1329; 1934.
80. Lichtwitz: Arch. klin. Med. 106, 1909.
81. Lucherini: Policl. Sez. prat. Roma 1318; 1934.
82. Allessandri: Bull. Acad. med. Roma 55, 160; 1929.
83. Valdoni: Polcl. Sez. chir. 36, 137; 1929.
84. Gänsslen: Klin. Wschr. 929, 1, 5; 1927.
85. Banti: Ist. di anat. patol. Firenze Spererim. 66, 99—122; 1912.
86. Holten: Wie 65.
87. Murray-Lyon: Wie 78.
88. Laederich: Paris méd. 2, 277; 1934.
89. Laederich: wie 88.
90. Momigliano: Wie 39.
91. Bairati: Arch. Sci. med. 59, 717; 1935.
92. Domenici: Arch. 17, 185; 1936.
93. Dedichen: Acta med. scand. Stockholm 77, 411; 1932.
94. Barber: Guy's Hosp. Rep. 84, 37; 1934.
95. Zimmermann: Wie 72.
96. Gänsslen: Wie 48.
97. Hansen u. Klein: Dtsch. Arch. klin. Med. 167, 567; 1934.
98. Davido: Med. Klin. 1935, 31, 2, 1413.
99. Naegeli: Allg. Konstitutionslehre. Berlin 1927.
100. Jacarelli: Kongreßbl. inn. Med. 72, 534; 1933.
101. Bräuning: Dtsch. Ztschr. Chir. 184, 322; 1924.
102. Falconer: Kongreßbl. inn. Med. 86, 40; 1936.
103. Tileston u. Griffin: Fol. Haemat. 5, 338; 1908.
104. Diehl u. Wohlwill: Mitt. Grenzgeb. Med. Chir. 38, 231; 1925.
105. Meulengracht: Wie 11.
106. Plate: Vererbungslehre. Leipzig 1913.
107. Hutchison u. Panton: Quart. Journ. Med. 2, 432; Oxford 1908/09.
108. Meulengracht: Wie 11.
109. Gänsslen: Arch. klin. Med. 140, 200; 1927.
110. Hansen: Arch. klin. Med. 170, 567; 1934.
111. Schilling: Med. Welt I, 871; 1936.
112. Campbell: Quart. Journ. med. 19, 75, 333—335; 1926.

113. Heilmann: Beitr. path. Anat. 73, 3, 493; 1925.
114. Naegeli: Wie 9.
115. Meulengracht: Arch. Klin. Med. 136, 1931.
116. Angelini: Clin. med. ital. N.s. 67, 5; 1935.
117. Cathala, Ducas, Abaza: Bull. Soc. méd. Hôp. Paris III, T. 51, 1655—61; 1935.
118. Bettmann: Münch. med. Wschr. 79; 1900.

LEBENSLAUF.

Am 11. Februar 1909 wurde ich, Franz Goerdten, als Sohn des Franz Goerdten und seiner Ehefrau Anna geb. Herbst zu Langenberg (Rhld.) geboren. Nach vierjährigem Besuch der Volksschule und neunjährigem Besuch des Reformrealgymnasiums zu Langenberg (Rhld.) begann ich nach bestandener Reifeprüfung Ostern 1931 das medizinische Studium an der Universität in Bonn und unterzog mich nach dem elften Semester der medizinischen Staatsprüfung.

Die Bestallung als Arzt erhielt ich am 15. Dezember 1937.